Carol Potter MD

Nationwide Children's Hospital

Columbus Ohio US

October 24, 2020

Tracto gastrointestinal Seguro y feliz

Objetivos

Problemas comunes

Problemas que amenazan la vida

Objetivos

- Problemas comunes
  - Reflujo
  - Estreñimiento
- Problemas que amenazan la vida
  - Malrotación
  - Obstrucción Intestinal

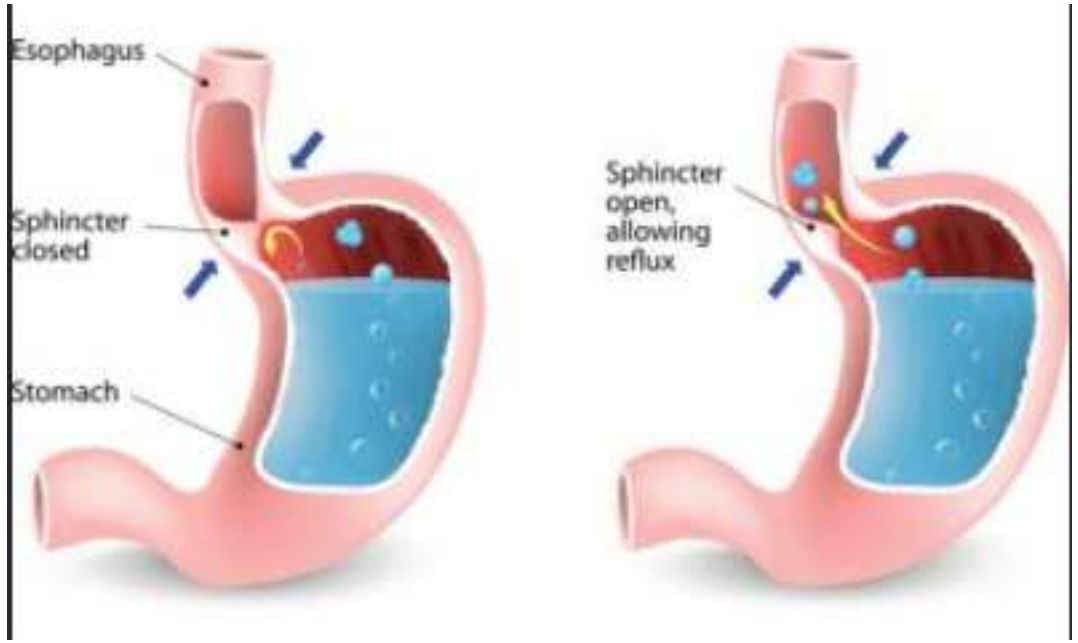

Reflujo Gastroesofágico

Reflujo Gastroesofágico

- Muy común en CdLS
- Alta tasa de inflamación severa
- Alta tasa de cambios precancerosos en adultos jóvenes.
- Relacionado con la motilidad anormal del tracto gastrointestinal.
- Puede ser necesario un control invasivo.

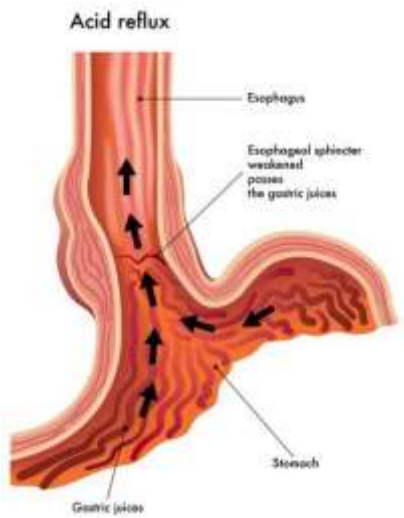

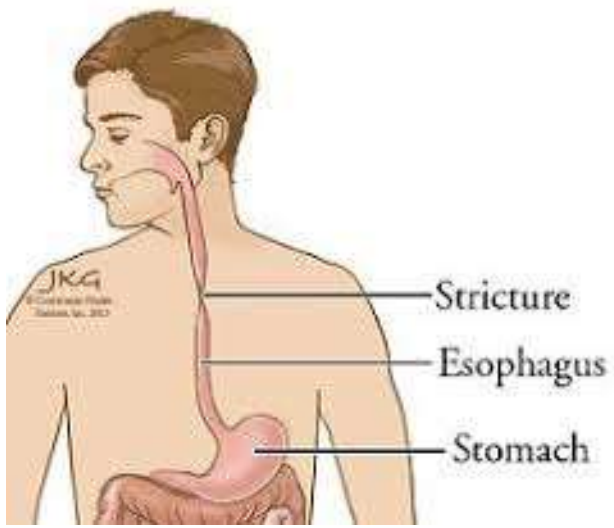

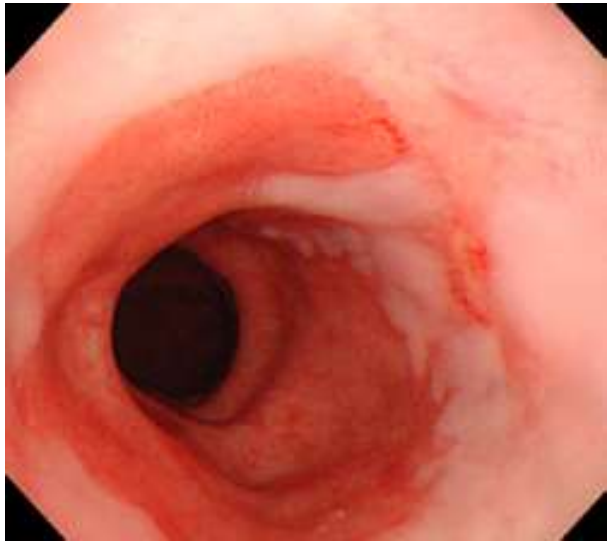

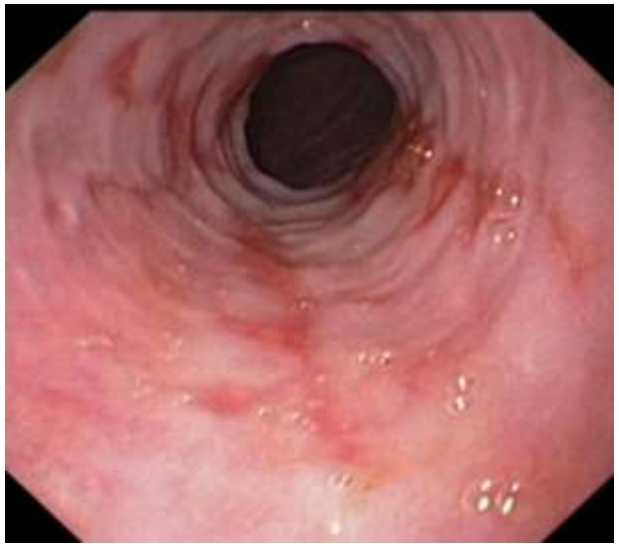

Esofagitis erosiva
Estenosis de Barrett

GORD and Neurological conditions

Población de pacientes	Manifestacion RGE	Prevalencia
Parálisis Cerebral [1]	RGE moderado grave a grave	10/32 (32%)
Gravemente afectado Desarrollo neurológico [2]	Vómitos Recurrentes Confirmado RGE	20/136 (15%) 15/20 (75%)
Pacientes con vómitos con retraso del neurodesarrollo y / o parálisis cerebral [3]	Fracaso para prosperar Síntomas respiratorios Descoordinación orofaríngea	31/50 (62%) 23/50 (62%) 16/50 (32%)

[1] Gustafsson & Tibbling, *Acta Paediatr* 1994;83:1081; [2] Sondheimer & Morris, *J Pediatr* 1979;94:710; [3] Ravelli & Milla, *J Pediatr Gastroenterol Nutr* 1998;26:56

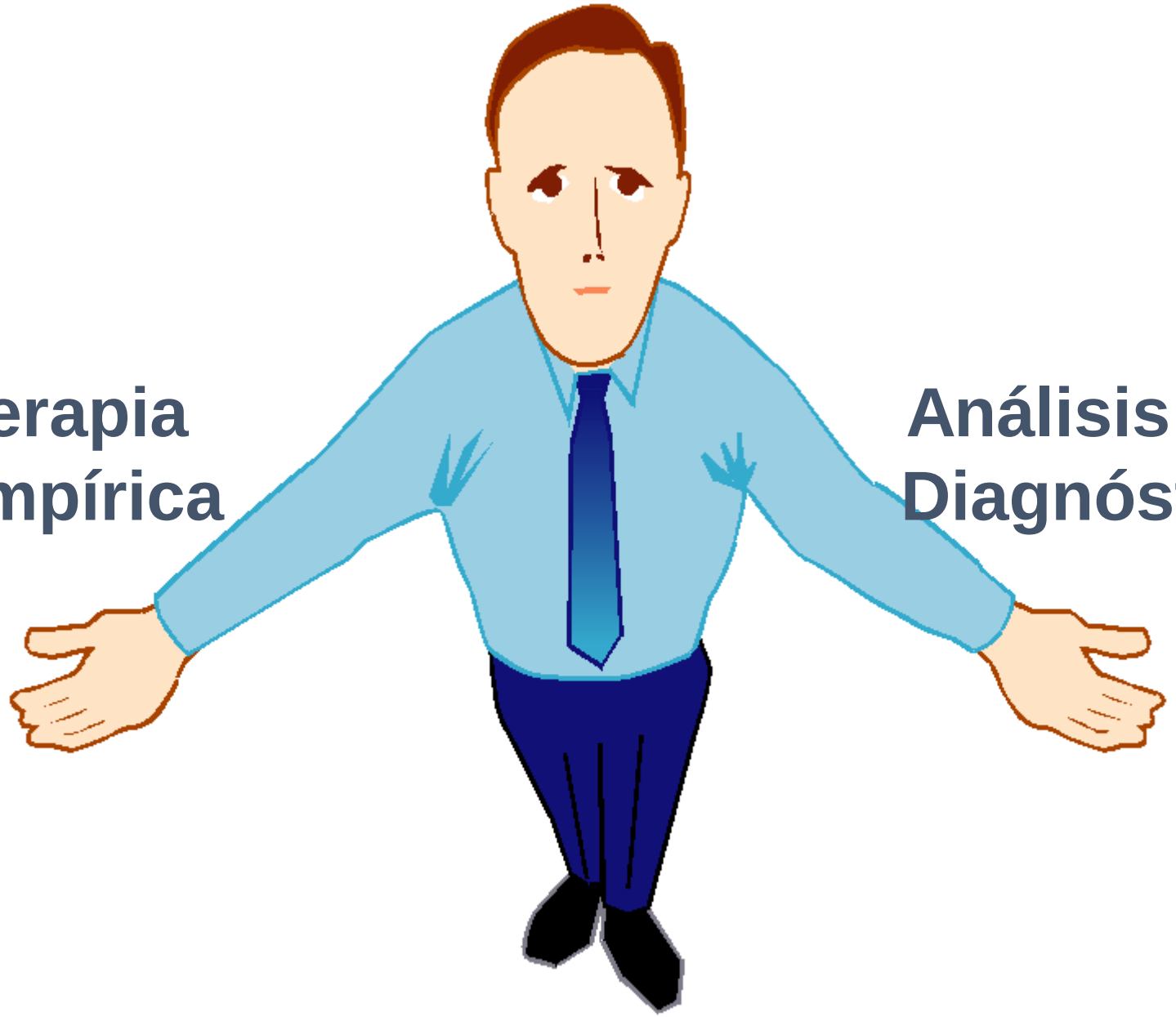
Terapia
Empírica
Análisis de
Diagnóstico

Video-fluoroscopia (video deglución, VF) con logopeda

Pruebas de diagnóstico que se pueden hacer

- Imágenes*
  - Ingestión de Bario: evaluar la Anatomía
  - Video Fluoroscopia(video de la deglución, VF) con Terapista del habla (Logopeda)
- Estudio pH metría y Manometría Esofágica (Impedancia esofágica)*
- Endoscopía superior y biopsia

Objetivos de la Terapia Médica

- Controlar los síntomas.
- Promover la curación.
- Prevenir complicaciones.
- Mejorar la calidad de vida relacionada con la salud.
- Evitar los defectos secundarios o adversos del tratamiento.
- Tener un claro equilibrio.

Enfoques de la terapia reductora de ácido

Enfoque gradual

- **Comienzo con PPI**
- **Mantener mejoría con PPI**
- **Cambiar a Bloqueador H2**

Enfoque escalonado

- **Inicio con Bloqueador H2**
- **Respuesta inadecuada → IBP**
- **Respuesta Inadecuada → ↑ PPI aumento dosis**

Qué es la Dosificación “máxima”? Y porqué podría ser relevante?

…

Omeprazol y Esofagitis

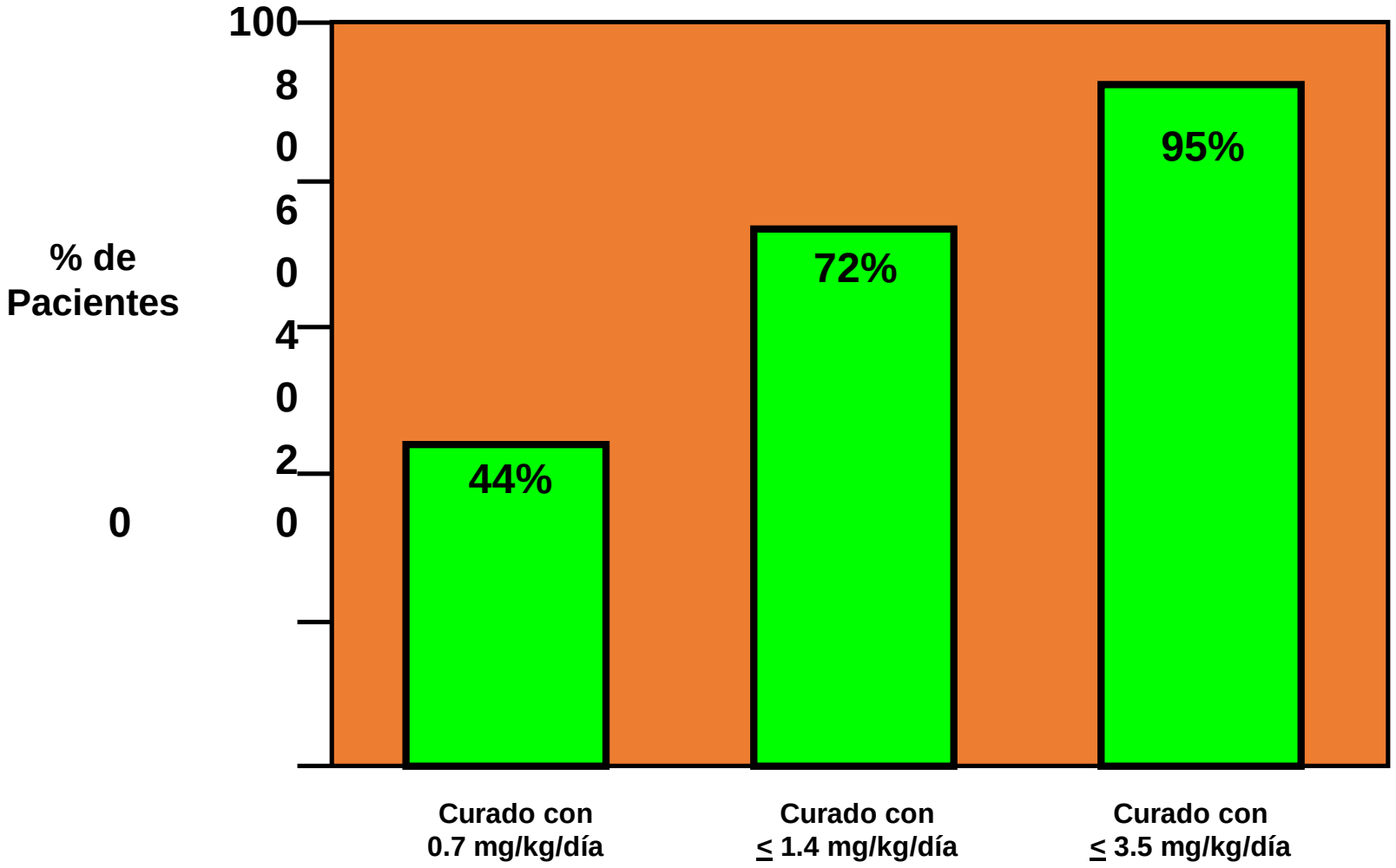

N = 65 niños con esophagitis erosiva, 50% con deterioro neurológico

El gráfico muestra la curación a los 3 meses.

Hassall et al, *J Pediatr* 2000;137:800

Porqué preocuparse con un tratamiento agresivo temprano?

- **Muchas razones**
  - **Autolesión, comportamiento agresivo bien reconocido**
  - **Esto duele!**
  - **Todos querríamos que se hiciera algo al respecto!**
  - **Las complicaciones deberían evitarse siempre que sea posible.**
    - **Autolesiones, lesiones angustiantes y calidad de vida.**
    - **Estenosis (constricción)***
    - **Esófago de Barrett***

Tratamiento

- Reducción del ácido
- Mejorar la motilidad
- Opciones limitadas
- Domperidona disponible en Europa

Quién es candidato para Cirugía Antirreflujo?

- **Como Médico, en mi opinion, un paciente que:**
- **Fracasa la terapia médica debido a ERGE**
- **Depende de una terapia médica agresiva o prolongada ** - un equilibrio total en mi opinión**
- **Seguridad de las vías respiratorias!**
  - **Tiene asma persistente o neumonía recurrente debido al ERGE**
  - **Tiene ALTE (apneas, síndrome de muerte súbita del lactante)**
- **Se deben tener en cuenta los riesgos postoperatorios del fundo, especialmente las arcadas, ¿existen alternativas - opciones?**

Si el tratamiento agresivo contra el reflujo falla…es necesario que haya una discusión con MDT sobre los pasos a seguir….

Opciones quirúrgicas..... Muchas.....

- Funduplicatura
- Funduplicatura y Gastrostomía (G-tube)
- Solo Gastrostomía
- PEG-J
- G-J
- Necesita ser una decisin compartida a medida.
- Pregúntele a su cirujano sobre su experiencia y resultados!

Principios de la Cirugía Antirreflujo

Restaurar el segmento intra-abdominal del esófago

Aproximado diafagmático crurae

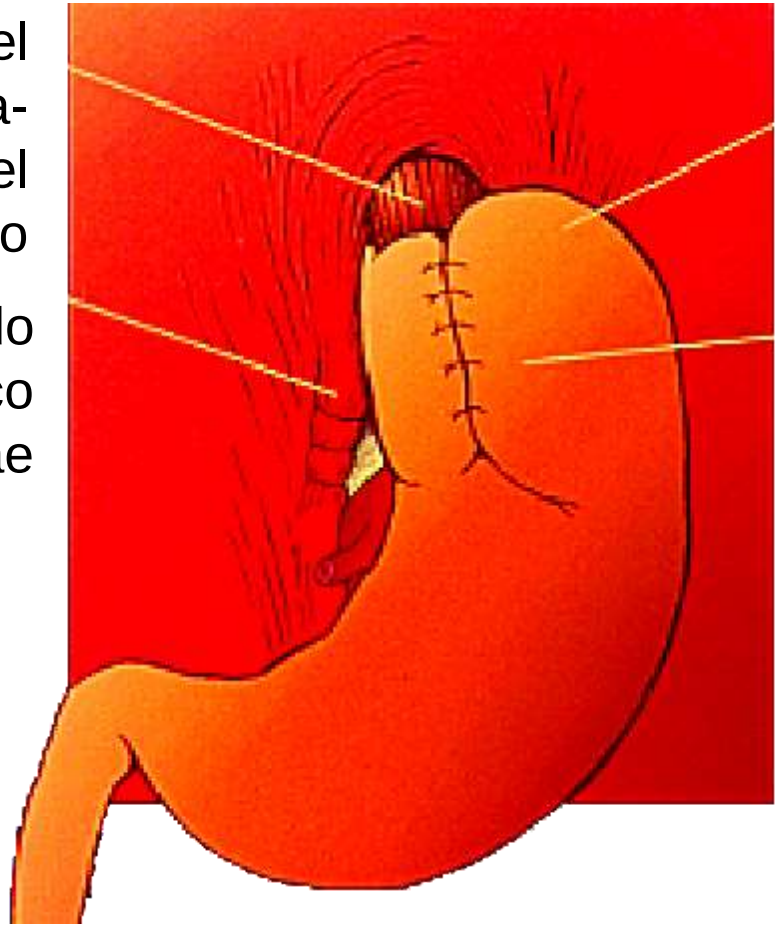

Reducir hernia de hiato cuando está presente

Envuelva el fondo de ojo alrededor de LOS para reforzar la barrera antirreflujo

Nutrición y habilidades orales

- Gran tema!
- La aportación dietética es obligatoria
  - Patrón de crecimento específico
  - Ver las tablas de crecimiento específicas de CdLS*
  - Deben cumplirse los requisitos energéticos
  - Problemas específicos relacionados con vómitos o baja absorción de calorías
- Dietas mixtas

Estreñimiento

- Muy común en CDLS
- Ellos pueden tener una evacuación intestinal todos los días
- Tienen una dismotilidad de bajo nivel
- La carga fecal crónica lleva a un estiramiento y a la pérdida de tono muscular

BIGSTOCK
Image ID: 37185901
bigstock.com

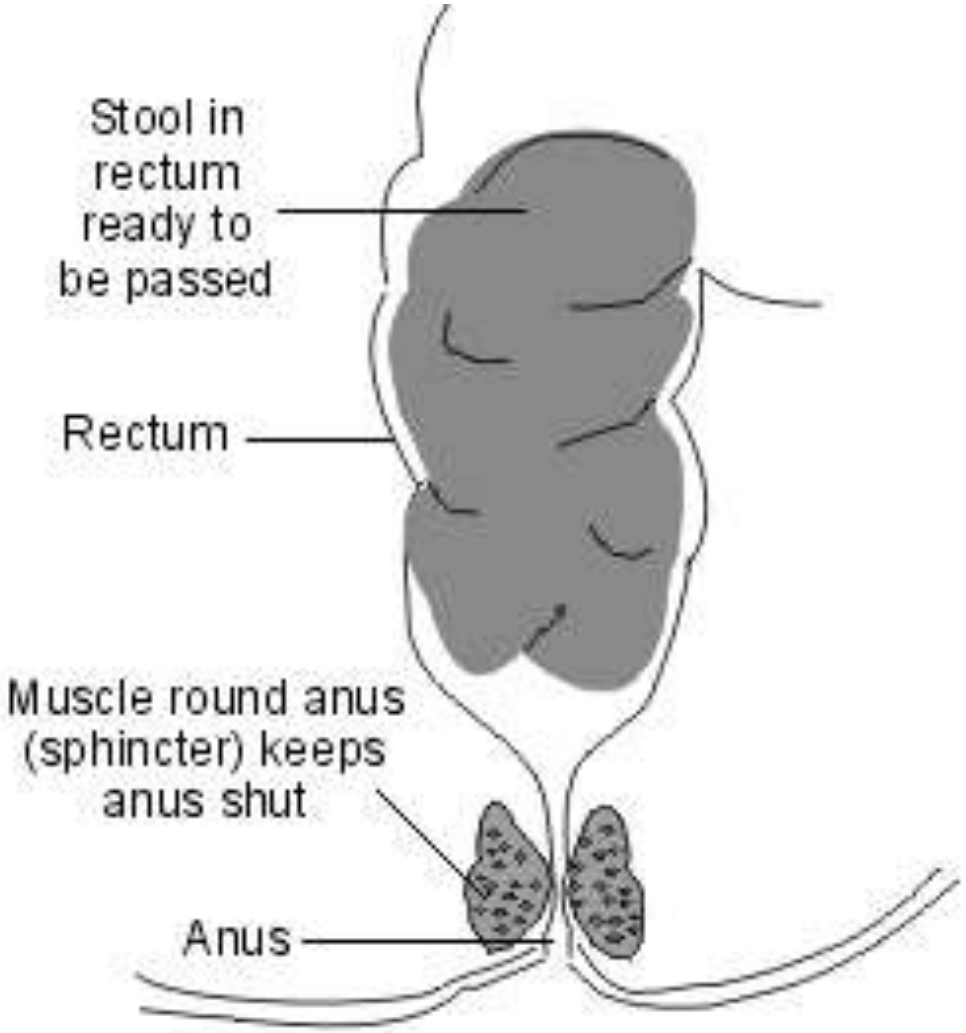
Stool in rectum ready to be passed
Rectum
Muscle round anus (sphincter) keeps anus shut
Anus

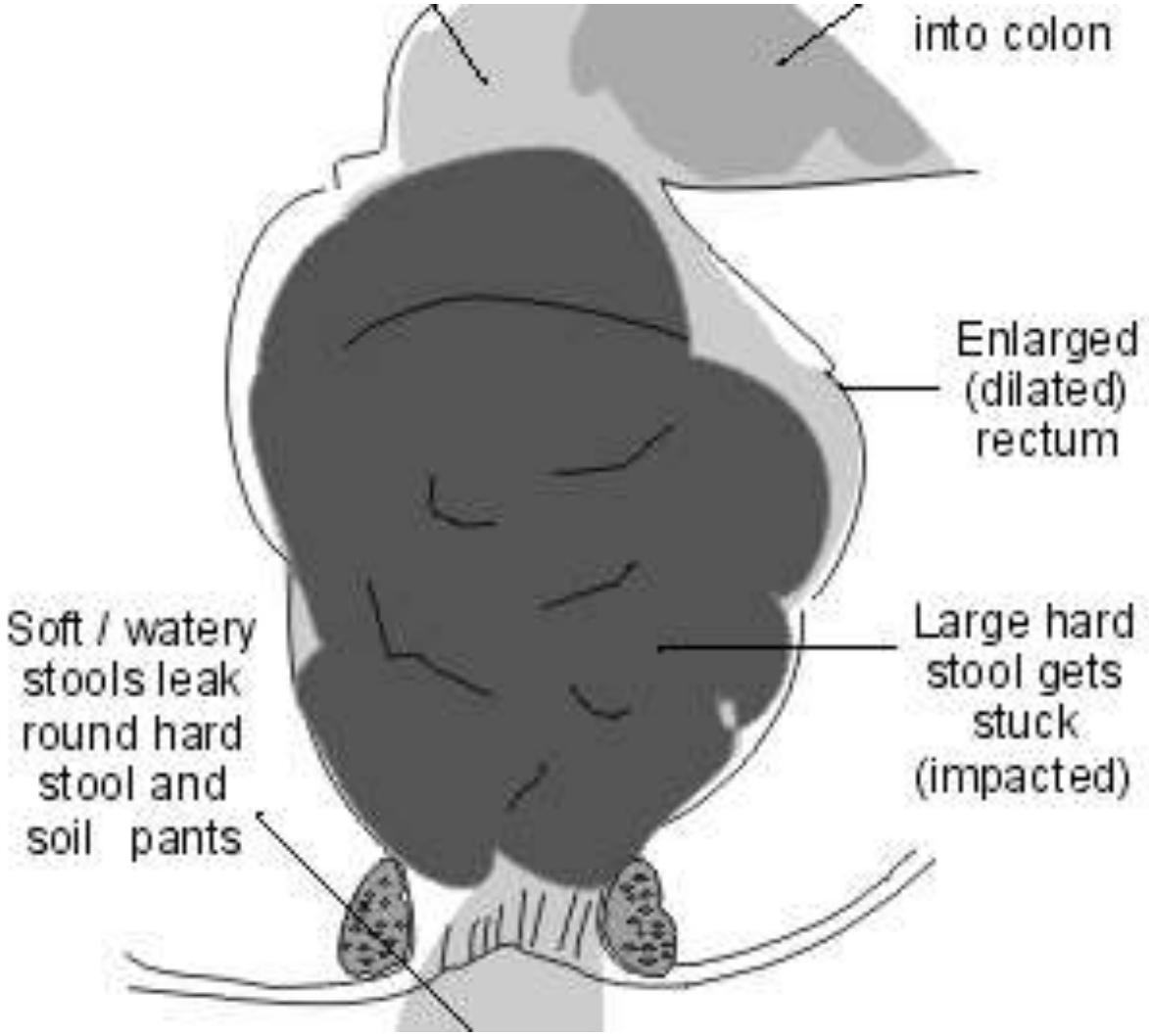
into colon
Enlarged (dilated) rectum
Large hard stool gets stuck (impacted)
Soft / watery stools leak round hard stool and soil pants

Marcadores de Sitz

TYPE 1		Separate hard lumps, like nuts - difficult to pass, indicates constipation
TYPE 2		Sausage-shaped but lumpy, indicates constipation
TYPE 3		Sausage-shaped with surface cracks, ideal stools as easier to pass
TYPE 4		Sausage shaped, smooth and soft, ideal stools as easier to pass
TYPE 5		Soft blobs with clear-cut edges, may indicate diarrhoea and urgency
TYPE 6		Fluffy pieces with ragged edges, a mushy stool, may indicate diarrhoea and urgency
TYPE 7		Watery, no solids, entirely liquid, may

Estreñimiento

- Muchas formas de tratarlo
- No lo menosprecies

Terapia de Estreñimiento

- Tirar más agua en las heces
- Polietilenglicol 3350
- Leche de Magnesia
- Fibra
- Beber más agua no ayudará
- El colon lo absorbe

Estimulantes

- Puede ser necesario debido a la dismotilidad
- Senna
- Líquido, pastillas y masticables
- Bisacodyl
- Tabletas y supositorios

Fermentación / Producción de Gases

- Lactulosa
- Jugo

- ¿Cuales son las emergencias gastro intestinales (GI) que pueden poner en peligro a mi hijo?

Malrotación

Fijación anormal del intestino a la parte posterior del abdomen

Permite el giro del intestino alrededor de la arteria

Presente en un 5% de CdLS

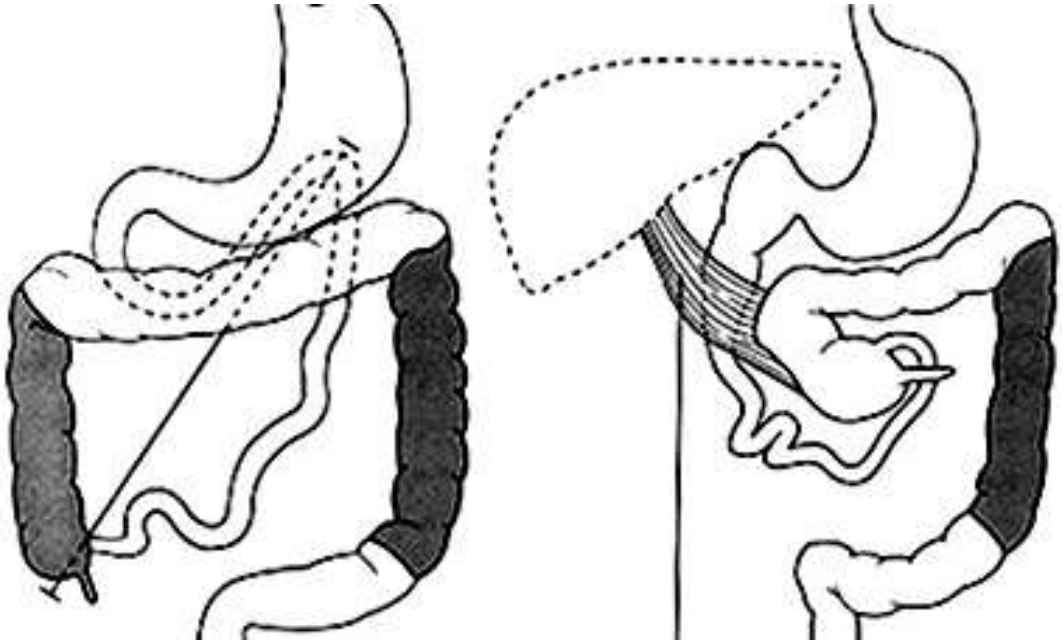

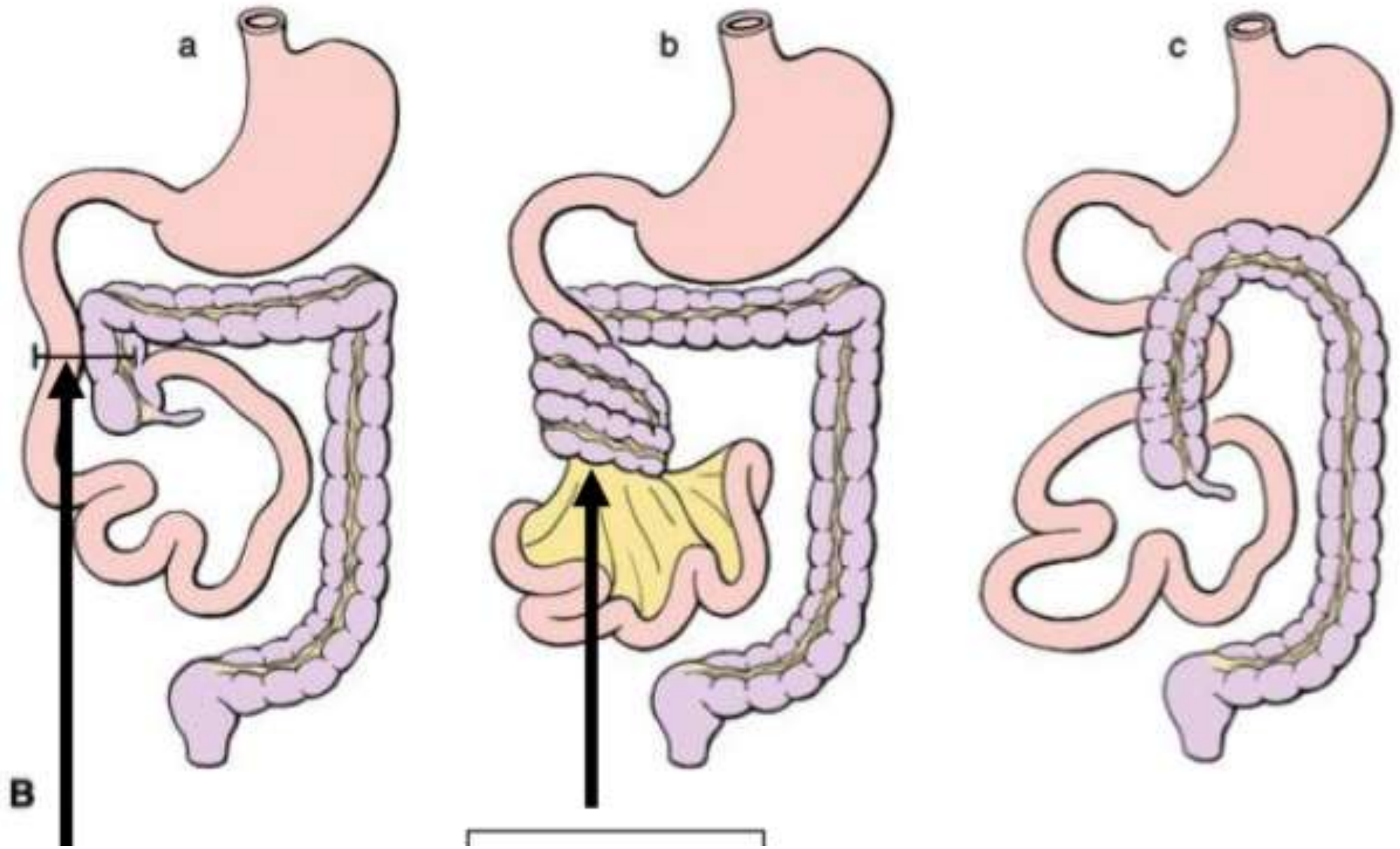
a
b
c
B

Vólvulo Crónicos

- Torsión del intestino lo suficiente como para causar obstrucción parcial y vómitos
- El intestino sigue siendo viable
- Puede crecer y menguar
- Debe ser reparado inmediatamente

Vólvulo Agudo

- Obstrucción completa del intestino con isquemia
- Emergencia Médica
- Dolor, vómitos, muy enfermo
- Puede provocar la pérdida del intestino delgado

Diagnóstico

- Los estudios de bario muestran una mala posición de la primera parte del intestino delgado
- Algunas variantes benignas pueden imitar la malrotación en el UGI
- La mayoría de los vómitos en CdLS no van a ser malrotación
- Tienes una malrotación o no... no se desarrolla

Terapia para Malrotación

- Varía según el país
- Si se asocia con vómitos y vólvulo en UGI
- Cirugía urgente
- Si no hay vómitos y no hay vólvulo
- Algunos eligen esperar
- Si está muy enfermo
- Emergencia quirúrgica sin UGI

Obstrucción Intestinal

- Malformaciones congénitas
- Complicaciones postoperatorias
- Obstrucción relacionada con el tubo
- Estreñimiento

Malformaciones Congénitas

- Más común en CdLS
- Puede presentarse con vómitos e intolerancia alimentaria
- La radiología suele ser útil
- Alto índice de sospecha

Vólvulo Sigmoide

- El estreñimiento crónico estira el colon
- El colon lleno de heces cae sobre sí mismo y se retuerce el suministro de sangre...
- Presentación insidiosa con dolor abdominal y distensión que luego se convierte en fulminante
- El diagnóstico con la tomografía computarizada
- Tratada con una mira o cirugía
- Puede volver a ocurrir

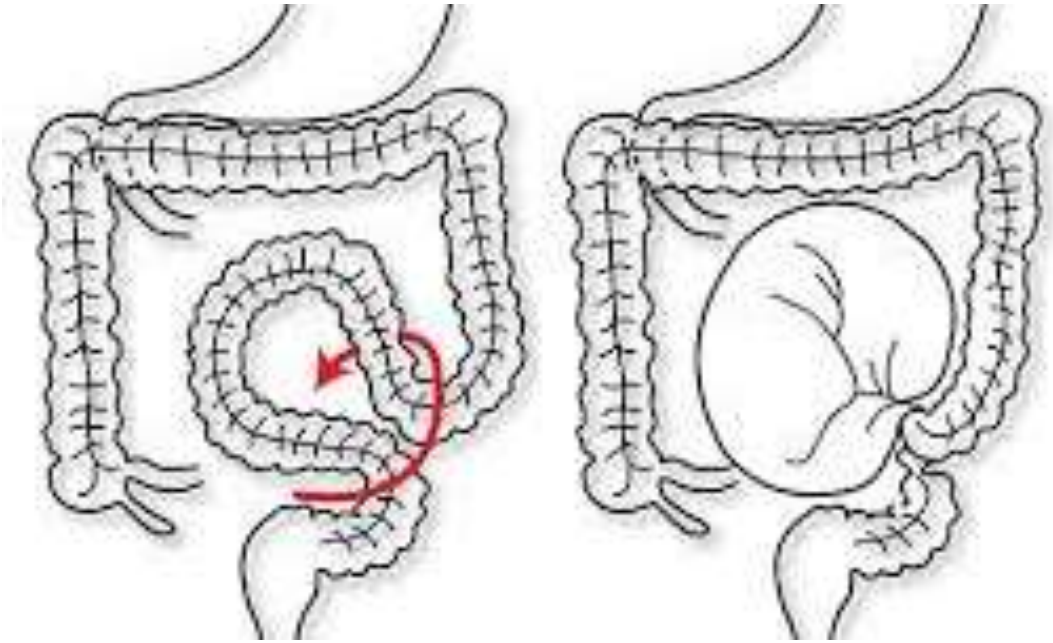

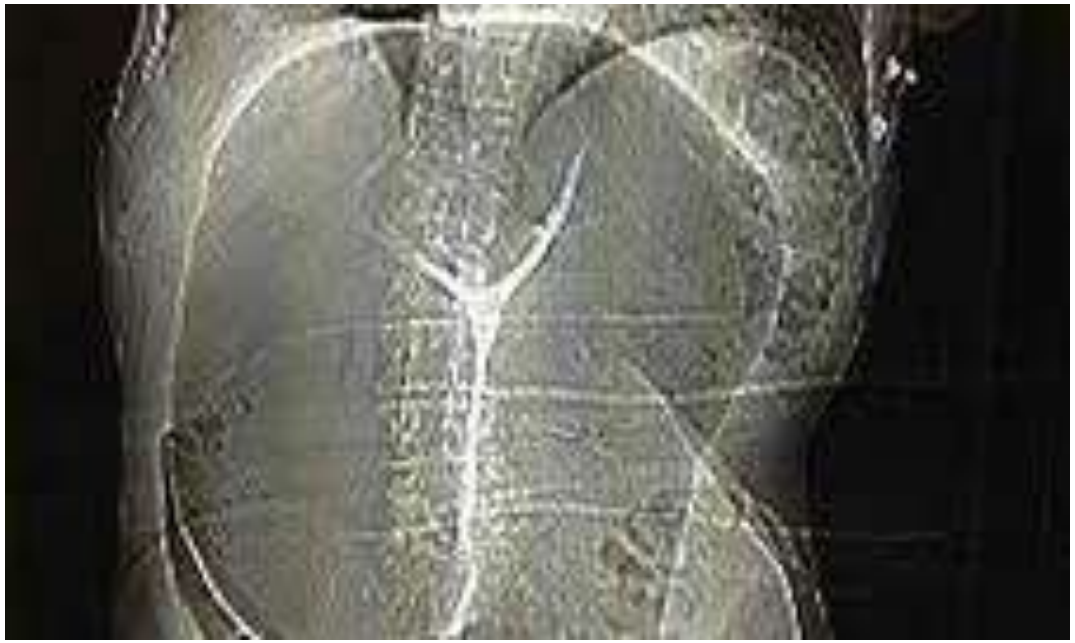

Vólvulo Sigmoide

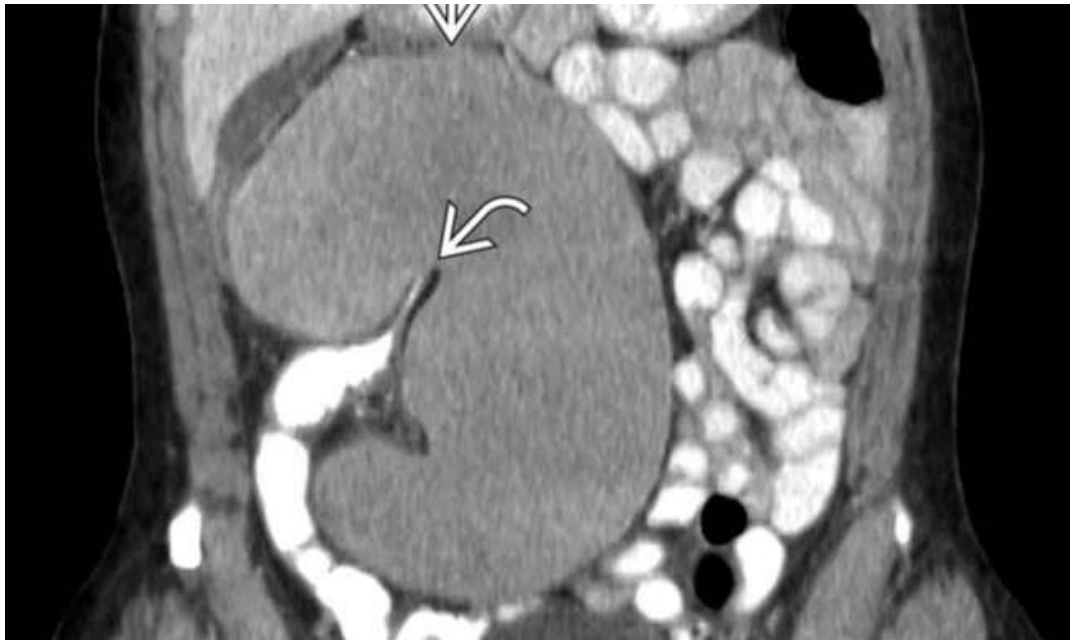

Vólvulo Cecal

Post Quirúrgico

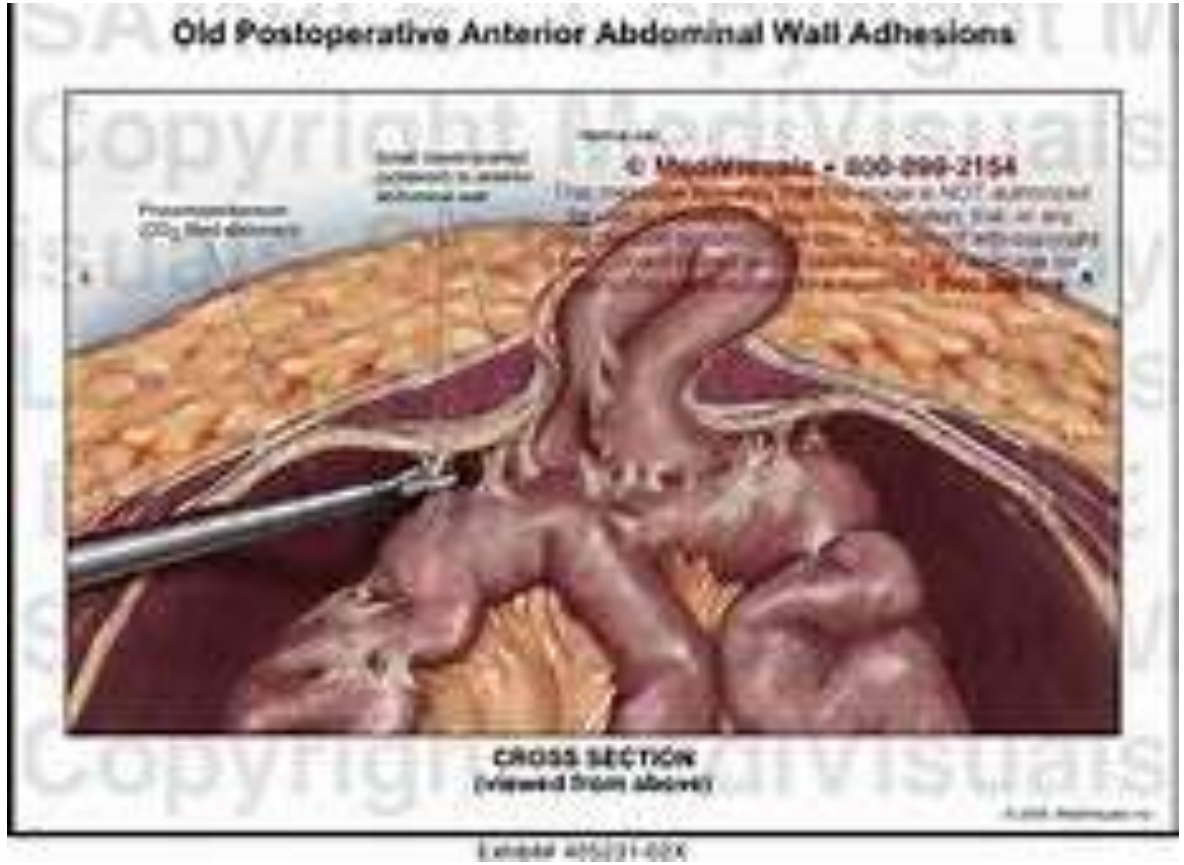
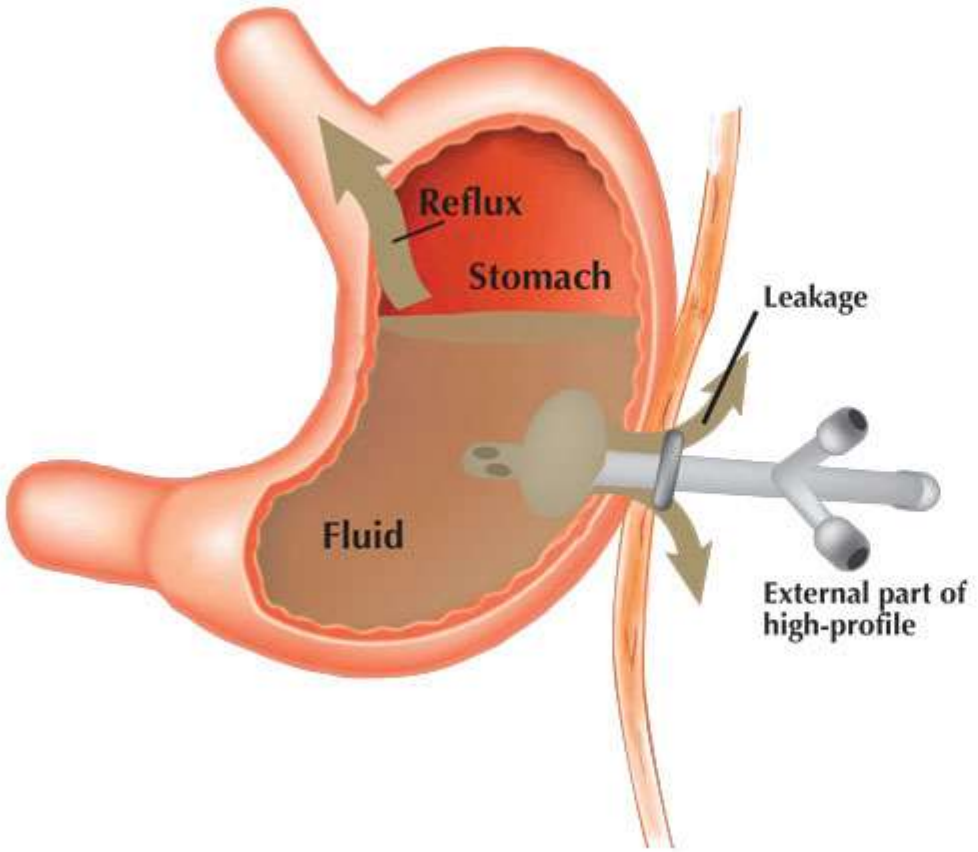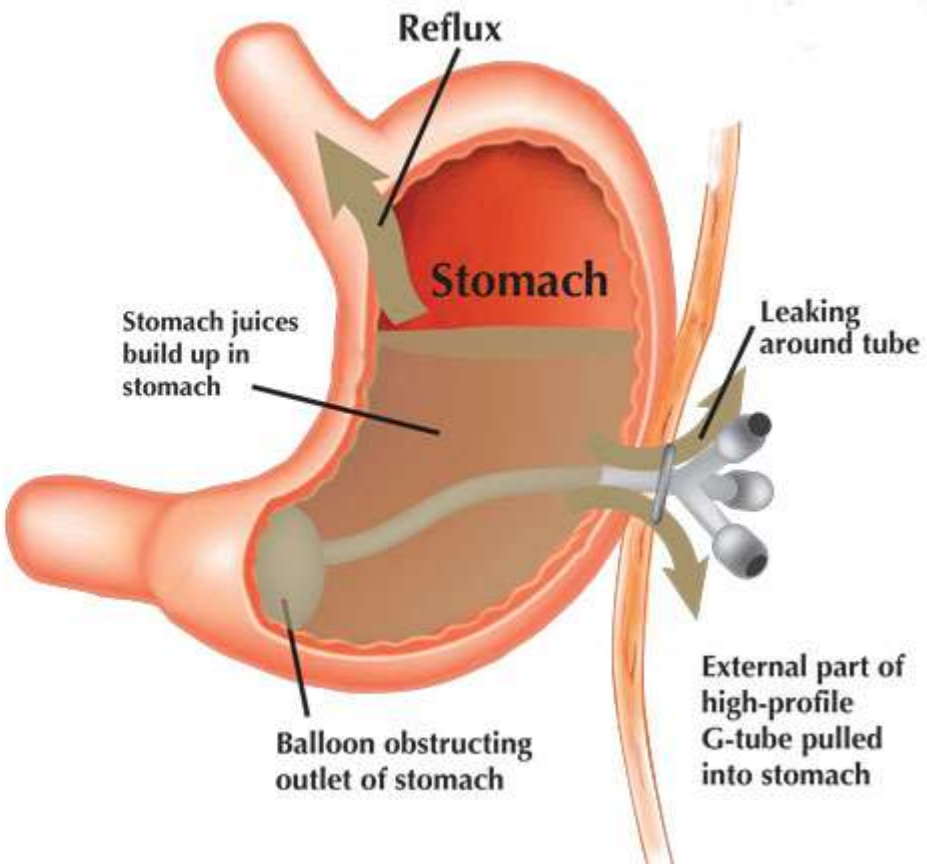
Migración del tubo